

Chemical Peeling untuk Rejuvenasi Daerah Periorbital dan Perioral: Sebuah Laporan Kasus

Mutia Sari^{1*}, Satya Wydy Yenny^{1,2}, Dwi Sabtika Julia^{1,2}

¹. Departemen Dermatologi Venereologi Estetika, Fakultas Kedokteran Universitas Andalas, Padang, Indonesia

². Klinik Griya Satya Estetika

E-mail: mutiasari@med.unand.ac.id

Abstrak

Pendahuluan: Penuaan kulit wajah merupakan proses fisiologis kompleks yang dipengaruhi oleh faktor intrinsik seperti usia dan genetik, serta faktor ekstrinsik seperti paparan sinar ultraviolet, polusi, dan gaya hidup. Area periorbital dan perioral termasuk bagian wajah yang paling awal menunjukkan tanda penuaan berupa keriput halus, kehilangan elastisitas, dan perubahan tekstur kulit. *Chemical peeling* merupakan salah satu modalitas terapi noninvasif yang terbukti efektif dalam memperbaiki kerutan superfisial dan memperbaiki kualitas kulit melalui proses eksfoliasi kimiawi dan stimulasi regenerasi kolagen dermal. **Laporan kasus:** Seorang pasien perempuan usia 51 tahun datang ke Klinik Griya Satya Estetika dengan keluhan utama garis kerutan pada daerah sekitar mata dan bibir yang semakin tegas sejak 1 tahun yang lalu. Pemeriksaan dermatologis ditemukan *fine wrinkles* periorbital, *finemotion wrinkles* sudut mata (*crow's feet*), *fine wrinkles* perioral. Pasien didiagnosis *aging skin* dengan *Glogau Wrinkle Scale* derajat III (*advanced photoaging*). Pasien dilakukan tindakan *chemical peeling* kombinasi (30% *glycolic acid*, 14% *salicylic acid*, 5% *phytic acid*). Evaluasi pasca tindakan menunjukkan peningkatan kelembapan kulit, penurunan *Trans Epidermal Water Loss* (TEWL), serta perbaikan tekstur kulit dengan berkurangnya kedalaman kerutan. **Kesimpulan:** Penggunaan tindakan *chemical peeling* dengan kombinasi *glycolic acid*, *salicylic acid* dan *phytic acid* terbukti efektif dan aman sebagai terapi noninvasif untuk memperbaiki kerutan periorbital dan perioral pada pasien dengan penuaan kulit derajat sedang. Terapi ini dapat menjadi alternatif perawatan yang efisien untuk rejuvenasi tanpa memerlukan tindakan invasif.

Kata kunci: bedah kimia, kerutan, periorbital, perioral, penuaan kulit, *rejuvenation*.

Abstract

Introduction: Facial skin aging is a complex physiological process influenced by intrinsic factors such as age and genetics, as well as extrinsic factors including ultraviolet exposure, pollution, and lifestyle. The periorbital and perioral regions are among the first facial areas to exhibit signs of aging, including fine wrinkles, loss of elasticity, and changes in skin texture. Chemical peeling is a well-established noninvasive therapeutic modality proven effective in improving superficial wrinkles and enhancing overall skin quality through chemical exfoliation and stimulation of dermal collagen regeneration. **Case report:** A 51-year-old female presented to Griya Satya Aesthetic Clinic with the chief complaint of progressive wrinkles around the eyes and lips for the past year. Dermatological examination revealed fine periorbital wrinkles, fine-motion wrinkles at the lateral canthus (*crow's feet*), and fine wrinkles perioral lines. The patient was diagnosed with aging skin, classified as Grade III (*advanced photoaging*) according to the *Glogau Wrinkle Scale*. The patient underwent a chemical peeling cocktail consisting of 30% *glycolic acid*, 14% *salicylic acid*, and 5% *phytic acid* applied to the periorbital and perioral regions. Post procedure evaluation showed increased skin hydration, a decrease in *Trans Epidermal Water Loss* (TEWL), and improved skin texture with a noticeable reduction in wrinkle depth. **Conclusion:** The use of a chemical peeling combination containing *glycolic acid*, *salicylic acid*, and *phytic acid* proved to be effective and safe as a noninvasive therapy for improving periorbital and perioral wrinkles in patients with moderate skin aging. This treatment represents an efficient alternative for facial rejuvenation without the need for invasive procedure.

Keywords: chemical peeling, periorbital, perioral, rejuvenation, skin aging, wrinkles.

I. PENDAHULUAN

Penuaan kulit wajah merupakan proses fisiologis kompleks yang dipengaruhi oleh faktor intrinsik seperti usia dan genetik, serta faktor ekstrinsik seperti paparan sinar ultraviolet (UV), polusi, dan gaya hidup. Area periorbital dan perioral termasuk bagian wajah yang paling dini menunjukkan tanda-tanda penuaan berupa keriput halus, penurunan elastisitas, dan perubahan tekstur kulit. Hal ini terjadi akibat berkurangnya kolagen, elastin, serta gangguan fungsi *barrier* kulit yang mempercepat terbentuknya garis halus/kerutan dan kulit kering.¹

Secara klinis, tanda-tanda penuaan wajah meliputi garis *glabellar*, kerutan horizontal pada dahi, kerutan dan cekungan di daerah pelipis dan alis, periorbital (*crow's feet*), pendalaman lipatan nasolabial, kehilangan lemak preaurikular, garis vertikal pada bibir, serta ketidakteraturan pada kontur rahang.^{2,3} Wajah merupakan bagian tubuh yang paling berperan dalam pembentukan citra diri dan persepsi sosial, keinginan untuk mempertahankan penampilan yang muda, sehat, dan menarik bukan hanya persoalan estetika, tetapi juga kebutuhan dasar manusia dalam menjalin hubungan sosial.⁴

Area bibir dan jaringan perioral merupakan salah satu bagian wajah yang paling rentan terhadap perubahan akibat penuaan. Pada masa muda, bibir tampak penuh akibat hipertrofi otot *orbicularis oris* dan aktivitas kelenjar sekitarnya. Seiring bertambahnya usia, karakteristik tersebut berkurang secara bertahap sehingga terjadi penurunan volume bibir. Bibir atas cenderung memanjang dan mengubah lengkungan alami *Cupid's bow*. Bersamaan dengan itu, timbul garis-garis halus vertikal di sekitar tepi *vermilion* (*perioral lines* atau *rhytids*), serta pendalaman lipatan nasolabial. Penurunan struktur penunjang kulit memperkuat tampilan keriput dan lipatan tersebut, sehingga mengubah ekspresi wajah dan persepsi usia maupun daya tarik seseorang.⁵

Berbagai teknik rejuvenasi wajah, baik yang bersifat invasif, minimal invasif, maupun noninvasif, memiliki risiko komplikasi tertentu. Prosedur bedah masih dianggap sebagai standar emas (*gold standard*) karena memberikan hasil yang dramatis dan tahan lama, namun disertai risiko komplikasi yang lebih tinggi seperti jaringan parut, infeksi, dan cedera saraf. Selain itu, hasil yang kurang memuaskan sering kali memerlukan tindakan revisi. Sebaliknya, prosedur minimal invasif dan noninvasif saat ini semakin banyak diminati karena risiko yang lebih rendah, waktu pemulihan yang lebih cepat, serta hasil yang terlihat lebih alami.^{2,6}

Pendekatan noninvasif untuk peremajaan area periorbital meliputi beragam metode, baik terapi topikal maupun prosedur estetika noninvasif. Terapi topikal yang digunakan antara lain tabir surya, retinoid, peptida dan antioksidan untuk meningkatkan kesehatan dan kualitas kulit. Sementara itu, prosedur yang sering diterapkan mencakup *chemical peeling*, perawatan laser *resurfacing*, injeksi toksin botulinum, penggunaan alat radiofrekuensi nonablatif dan *microneedle*, serta pemberian *filler dermal*, *skin booster* dan terapi *platelet-rich plasma* (PRP). Pendekatan ini salah satunya bertujuan untuk memperbaiki tekstur, warna, serta elastisitas kulit di sekitar mata tanpa memerlukan tindakan invasif.⁷

Pada kerutan perioral (*perioral rhytides*) terjadi perubahan tekstur dan volume jaringan bibir dan area sekitarnya, seiring waktu termasuk garis-garis vertikal halus di tepi bibir dan hilangnya definisi kontur bibir yang memunculkan kebutuhan akan terapi estetika spesifik. Dalam konteks ini, prosedur noninvasif menjadi pilihan utama, terutama karena keunggulannya berupa *downtime* lebih singkat dan risiko komplikasi yang lebih rendah. Salah satu modalitas noninvasif adalah *chemical peeling*, yaitu aplikasi bahan kimia untuk mengeksfoliasi dan merangsang regenerasi epidermis dan dermis. Metode ini terutama efektif untuk kerutan superfisial dan

tekstur kulit yang rusak akibat penuaan *photoaging*.⁸

II. LAPORAN KASUS

Seorang pasien perempuan usia 51 tahun datang ke Klinik Griya Satya Estetika Padang pada tanggal 3 November 2025 dengan keluhan utama garis kerutan pada area di sekitar mata dan bibir yang semakin tegas sejak 1 tahun yang lalu. Keluhan ini muncul setelah pasien menopause 3 tahun yang lalu. Awalnya hanya keriput halus yang semakin lama bertambah tegas dan menetap menjadi kerutan. Pasien tidak pernah menggunakan *sunscreen* dan pelembab bibir. Pasien hanya menggunakan bedak, lipstik dan *eyeshadow* ketika ada acara. Pasien seorang perokok pasif dan sering terpapar matahari langsung karena berjalan di pinggir jalan.

Pada pemeriksaan fisik secara umum didapatkan pasien komposmentis kooperatif, tekanan darah 130/80 mmHg, nadi 80x/menit, laju pernafasan 20x/menit, suhu 36,7 °C, berat badan 65 kg, tinggi badan 160 cm dan *Body Mass Index* (BMI): 25,4 kg/m² (*overweight*). Pemeriksaan kepala, paru, jantung, abdomen dan ekstremitas dalam batas normal. Tidak terdapat pembesaran kelenjar getah bening.

Pemeriksaan fisik dilakukan pada pasien dengan temuan keadaan umum baik, kesadaran komposmentis kooperatif, tekanan darah 120/80 mmHg, denyut nadi 82x/menit, frekuensi nafas 18x/menit, dan suhu 36,5 °C. Pemeriksaan kepala dan leher, mata, toraks, abdomen dan ekstremitas dalam batas normal.

Pemeriksaan *Glogau Scale* ditemukan *wrinkle stasis*, dan keratosis seboroik. Pasien diklasifikasikan dengan *Glogou* derajat III (*advanced*) terlihat pada Gambar 1.

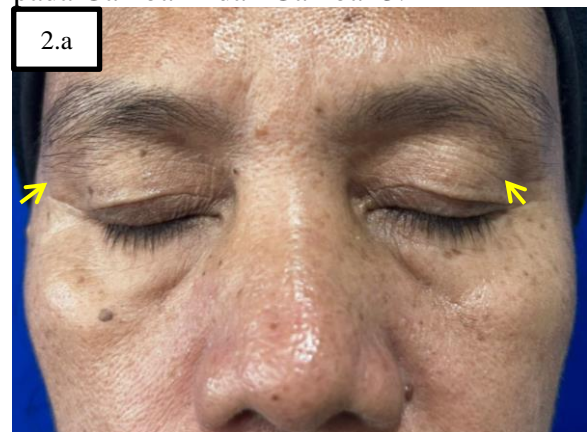Group	Classification	Typical Age	Description	Skin Characteristics
I	Mild	28-35	No wrinkles	Early photoaging: mild pigment changes, no keratosis, minimal wrinkles, minimal or no makeup required
II	Moderate	35-50	Wrinkles in motion	Early to moderate photoaging: early brown spots visible, keratosis palpable but not visible, parallel smile lines begin to appear, wears some foundation
III	Advanced	50-65	Wrinkles at rest	Advanced photoaging: discoloration, visible capillaries, visible keratosis, wears heavier foundation
IV	Severe	60 and above	Only wrinkles	Severe photoaging: yellow-grey skin colour, prior skin malignancies, wrinkles throughout, no normal skin, cannot wear makeup because it cracks and cakes

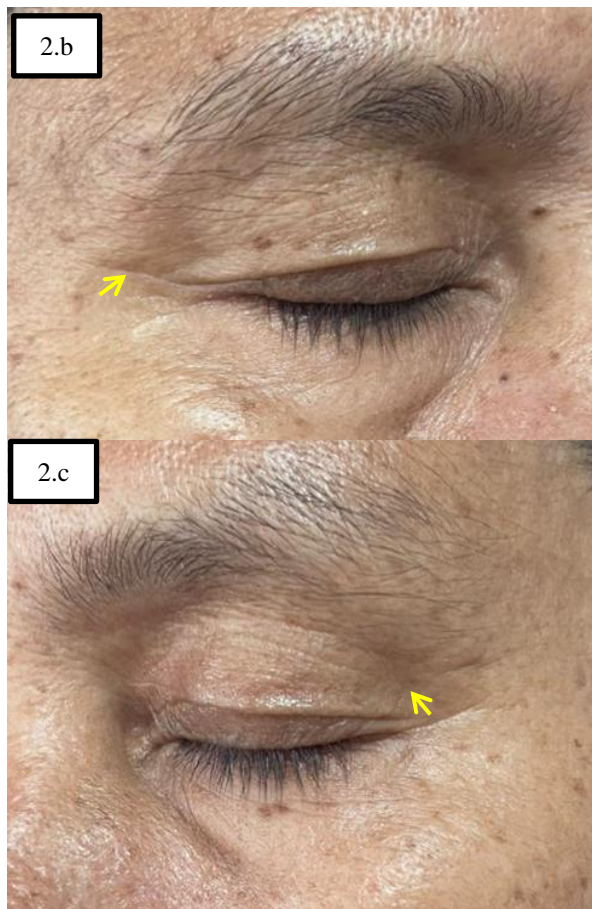GAMBAR 1. GLOGAU WRINKLE SCALE

Pemeriksaan *Lemperle's Wrinkle Scale* daerah periorbital: skala 3 (*moderately deep wrinkle*).

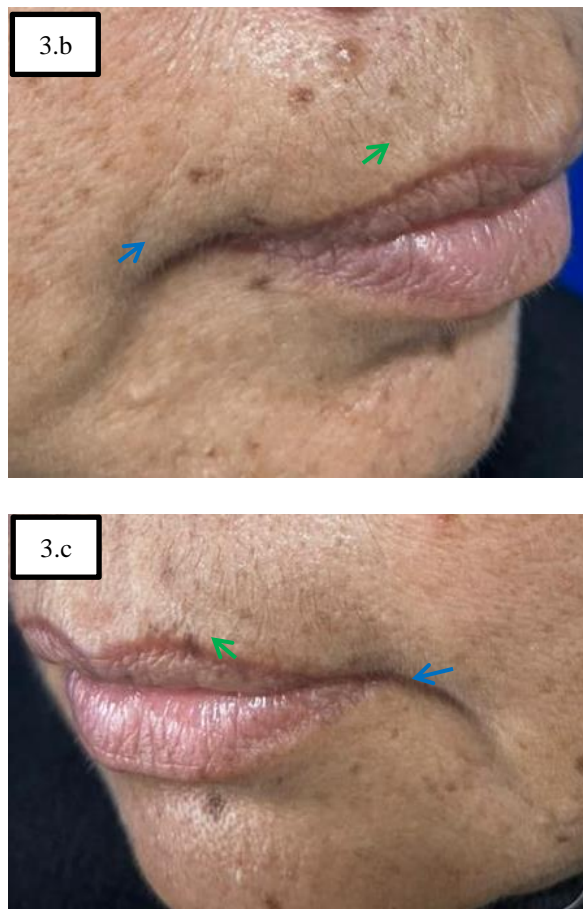Pemeriksaan klasifikasi *Tamura* dan *Ordo Wrinkle Scale* daerah periorbital : skala II (*wrinkle lateral to the external canthus of the eye, extending from the line of the external canthus of the eye to the zygomatic arch with no wrinkles in the superior lateral region*).

Pemeriksaan fisik *Fitzpatrick skin type* III. Pemeriksaan dermatologis ditemukan *fine wrinkles* periorbital, *finemotion wrinkles* sudut mata (*crows feet*), *fine wrinkles* perioral. Foto pasien sebelum terapi terlihat pada Gambar 2 dan Gambar 3.

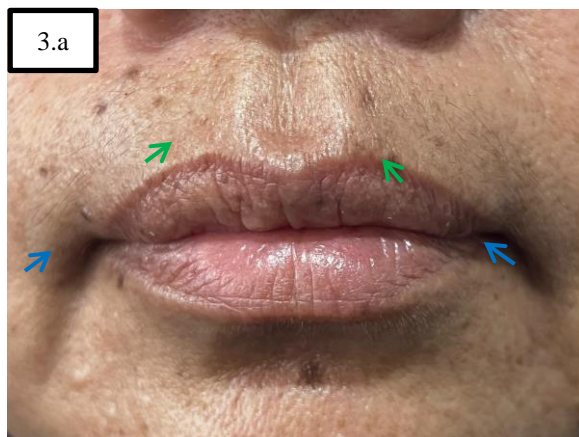




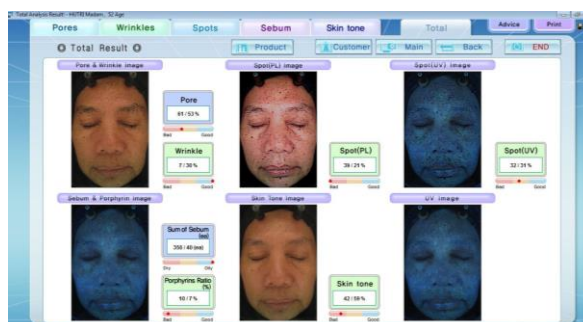GAMBAR 2. TAMPAK FINE WRINKLE PADA DAERAH PERIORBITAL (A,B,C MATA KANAN DAN KIRI PANAH KUNING)



GAMBAR 3. TAMPAK FINE WRINKLE PADA UPPER LIP LINES (A,B,C PANAH HIJAU) DAN DEEP WRINKLE PADA CORNER OF MOUTH LINES (A,B,C PANAH BIRU)



Pemeriksaan dengan *Janus Facial Analysis system* didapatkan *pore* 61 %, *wrinkle* 7 %, *spot (PL)* 39 %, *spot (UV)* 32 %, *sebum* 350 ea, *porphyrins* 10 %, *skin tone* 42% terlihat pada Gambar 4.



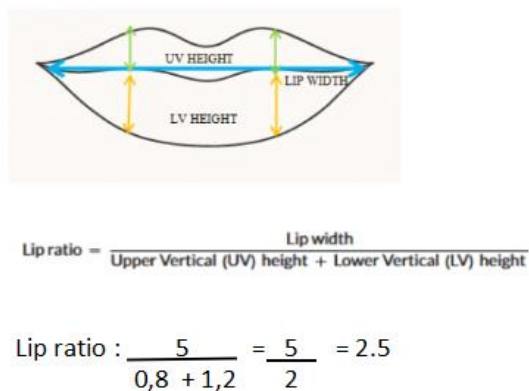
GAMBAR 4. PEMERIKSAAN DENGAN JANUS FACIAL ANALYSIS SYSTEM

Pemeriksaan periorbital sebelum tindakan didapatkan pemeriksaan *Trans Epidermal Water Loss (TEWL)*: 23,27 g/m²/h , pemeriksaan *Skin Capacitance (SC)*: 70,20

a.u, pemeriksa Sebumeter: $15 \mu\text{g}/\text{cm}^2$ dan pH: 4,91.

Pemeriksaan perioral sebelum tindakan didapatkan pemeriksaan TEWL: $52,87 \text{ g}/\text{m}^2/\text{h}$, pemeriksaan SC: 50,60 a.u, pemeriksa Sebumeter: $17,67 \mu\text{g}/\text{cm}^2$ dan pH: 5,65.

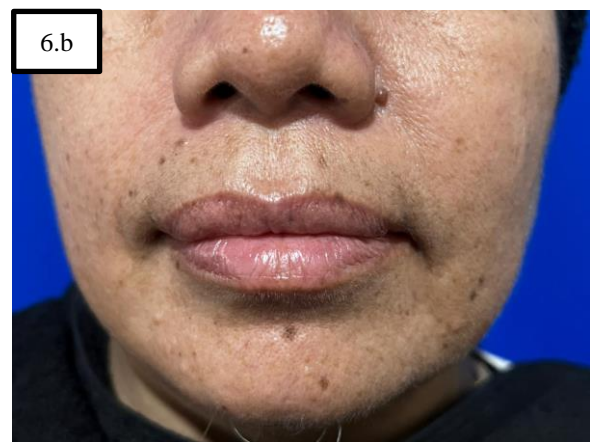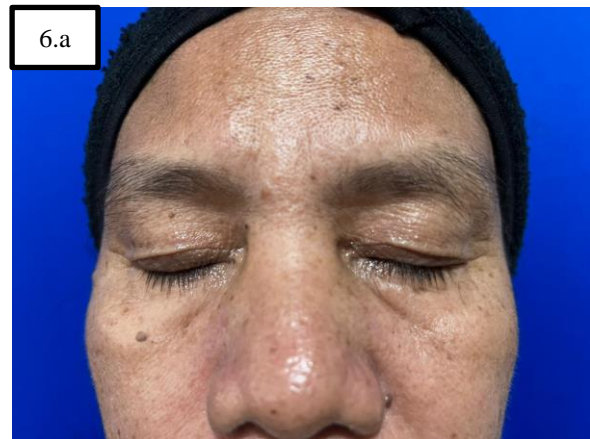Pemeriksaan *lip ratio* pada pasien ini 2,5 terlihat pada Gambar 5



GAMBAR 5. *LIP RATIO*

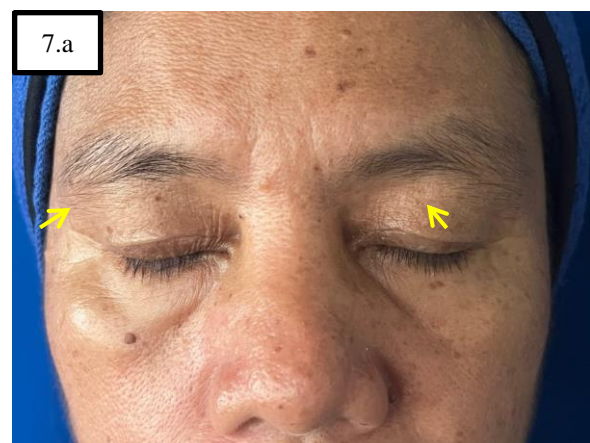Pasien didiagnosis *Aging Skin* dengan *Glogou scale* tipe 3. Pasien diberikan edukasi terkait dengan masalah kulitnya dan perawatan yang akan dilakukan. Pasien diberikan terapi topikal krim *retinoic acid* 0.025% yang dioles malam hari, gel *niacinamide* 4% dioles malam hari setelah penggunaan krim *retinoic acid* dan krim *sunscreem cream* SPF 50 PA+++ dioles pagi dan siang 30 menit sebelum keluar rumah, dapat diulang pada siang hari.

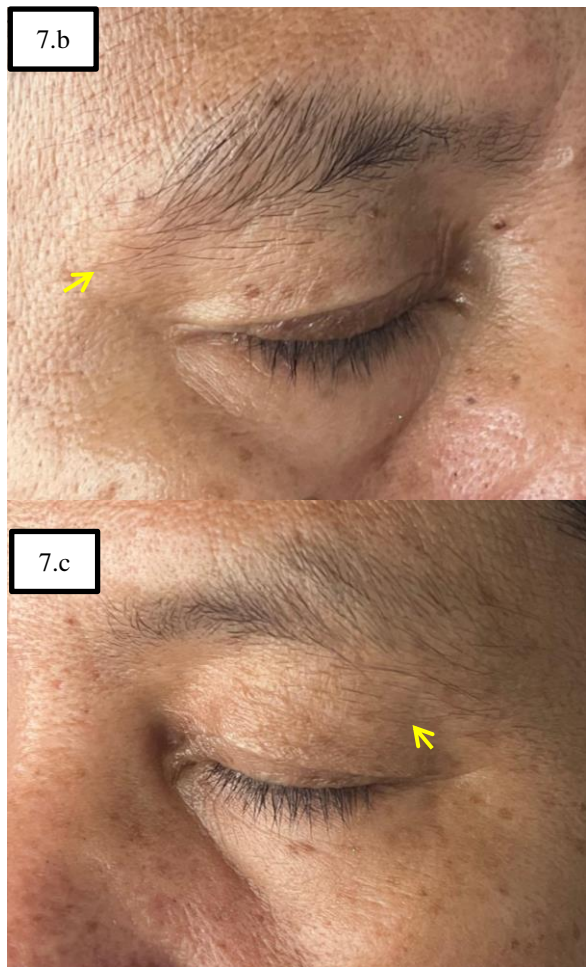Pasien dilakukan tindakan *chemical peeling* kombinasi (30% *glycolic acid*, 14% *salicylic acid*, 5% *phytic acid*) pada daerah periorbital dan perioral. Foto pasien setelah tindakan terapi terlihat pada Gambar 6.



GAMBAR 6. FOTO PASIEN SEGERA SETELAH TINDAKAN CHEMICAL PEELING (A. PERIORBITAL DAN B. PERIORAL)

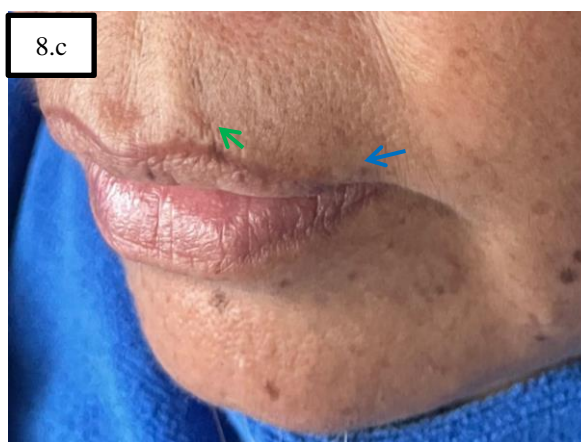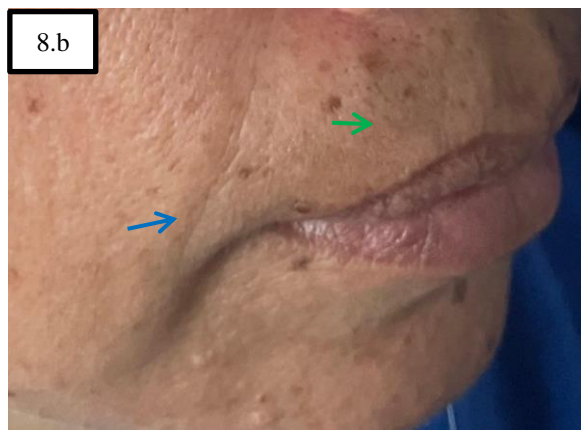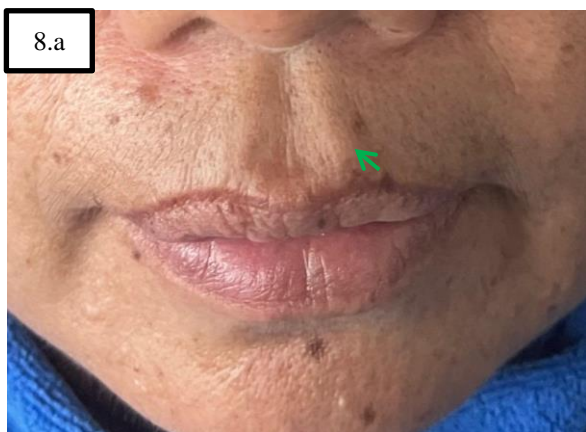Pada *follow up* hari ke-8 paska tindakan menunjukkan peningkatan kelembapan kulit, penurunan TEWL serta perbaikan tekstur kulit dengan berkurangnya kedalaman kerutan pada daerah periorbital yang terlihat pada Gambar 7 dan daerah perioral pada Gambar 8.





GAMBAR 7. FOTO FOLLOW UP WRINKLE HARI KE-8 PADA DAERAH PERIORBITAL DAN SUDUT MATA BERKURANG (A.B.C MATA KANAN DAN KIRI PANAH KUNING)

Pemeriksaan periorbital *follow up* setelah hari ke-8 didapatkan pemeriksaan TEWL: 22,50 g/m²/h, pemeriksaan SC: 7,60 a.u, pemeriksian Sebumeter: 4 µg/cm² dan pH: 5,09.



GAMBAR 8. FOTO FOLLOW UP WRINKLE HARI KE-8 PADA DAERAH PERIORAL MATA KANAN DAN KIRI (A.B.C BIBIR KANAN DAN KIRI PANAH HIJAU DAN BIRU)

Pemeriksaan perioral *follow up* setelah hari ke-8 tindakan didapatkan pemeriksaan TEWL: 54,04 g/m²/h, pemeriksaan SC: 31,26 a.u, pemeriksian Sebumeter: 12 µg/cm² dan pH: 5,70.

Pada pemeriksaan *Global Aesthetic Improvement Scale Assessment* (GAIS) pada gambar 9 sewaktu *follow up* hari ke-8 pada daerah periorbital didapatkan nilai 2 banyak membaik (*much improved*), daerah perioral nilainya 3 membaik (*improved*) yang masih memerlukan tindakan ulangan.

Penilaian (Rating)	Deskripsi
1 - Sangat banyak membaik (Very much improved)	Hasil kosmetik optimal pada subjek ini.
2 - Banyak membaik (Much improved)	Perbaikan tampilan yang nyata dibandingkan kondisi awal, namun belum sepenuhnya optimal untuk subjek ini.
3 - Membaik (Improved)	Terdapat perbaikan tampilan yang jelas dibandingkan kondisi awal, tetapi masih memerlukan perawatan ulang.
4 - Tidak berubah (No change)	Penampilan pada dasarnya sama dengan kondisi awal.
5 - Memburuk (Worse)	Penampilan menjadi lebih buruk dibandingkan kondisi awal.

GAMBAR 9. GLOBAL AESTHETIC IMPROVEMENT SCALE ASSESSMENT (GAIS)

III. DISKUSI

Telah dilaporkan suatu kasus *wrinkles* periorbital dan perioral pada pasien perempuan usia 51 tahun yang didiagnosis melalui anamnesis, pemeriksaan fisik dan pemeriksaan penunjang.

Pasien ini mengalami *intrinsic* dan *extrinsic* aging. Temuan klinis yang *intrinsic aging* adalah *fine wrinkles* dan penurunan elastisitas kulit wajah. Sedangkan *greasy skin* adalah bagian *extrinsic aging*. Berdasarkan anamnesis, gambaran ini terjadi setelah menopause dimana berkurangnya hormon estrogen akan menurunkan kolagen dan elastisitas kulit. Proses ini juga dipresipitasi oleh asap rokok, kurang berolahraga dan *overweight* yang berhubungan dengan kerusakan sel.^{9,10}

Pada pasien dilakukan tindakan *chemical peeling* kombinasi (30% *glycolic acid*, 14% *salicylic acid*, 5% *phytic acid*) pada daerah periorbital dan perioral.

Chemical peeling digunakan untuk rejuvenasi dan penanganan hiperpigmentasi pada area periorbital. *Chemical peeling superficial* merupakan pilihan yang efektif untuk mengatasi kelainan pigmentasi pada lapisan epidermis dan tanda-tanda awal penuaan akibat paparan sinar matahari. Karena efek kerjanya terbatas pada permukaan kulit, prosedur ini aman untuk berbagai tipe kulit dan memiliki risiko rendah terjadinya perubahan warna kulit pasca perawatan. Tindakan biasanya dilakukan secara bertahap dalam beberapa sesi dengan jarak waktu

beberapa minggu. Bahan yang umum digunakan antara lain *Trichloroacetic Acid* (TCA) 10–30%, *glycolic acid* 20–50%, serta larutan *Jessner* yang terdiri atas *salicylic acid*, resorsinol, dan asam laktat dalam etanol. Efek samping yang muncul bersifat ringan dan sementara, meliputi rasa perih atau panas singkat, iritasi lokal, serta kemerahan pada kulit.¹¹

Chemical peeling medium-depth bekerja mencapai dermis retikular superfisial. Kedalaman ini memungkinkan perbaikan *photoaging* tingkat sedang, kerutan ringan, serta membantu menyamakan perbedaan transisi antara kulit wajah dan area periorbital. Bahan yang digunakan antara lain TCA 35% dalam larutan *Jessner*, *glycolic acid* 70%, atau TCA 40–50%. Namun, penggunaan TCA dengan konsentrasi tinggi tidak disarankan pada kelopak mata bagian atas karena kulitnya sangat sensitif dan berisiko kontak langsung dengan bola mata. Sementara itu, *deep chemical peeling* jarang digunakan pada area periorbital karena risiko jaringan parut dan terjadinya ektropion kelopak bawah.¹²

Dalam suatu studi komparatif Dayal S et al. (2020) melaporkan *chemical peeling* periorbital menggunakan *glycolic acid* 20% terbukti lebih efektif dibandingkan dengan asam laktat 15% dan asam ferulat 12% yang diberikan dengan interval tiga minggu, meskipun asam ferulat menunjukkan toleransi pada kulit lebih baik.¹³ Pada penelitian lain Ahmed G et al. (2019) melakukan tiga sesi *peeling* dengan asam laktat 30% memberikan hasil yang lebih baik, lebih efektif, dan lebih dapat ditoleransi dibandingkan dengan *peeling glycolic acid* 20% yang dilakukan setiap tiga minggu pada individu dengan tipe kulit *Fitzpatrick IV*. Efek samping yang muncul sementara, meliputi eritema (kemerahan), sensasi terbakar, mata berair, pengelupasan kulit, serta penggelapan kulit sementara yang pulih dalam waktu singkat.¹⁴

Lip peeling merupakan metode terbaru dalam rejuvenasi bibir yang berfungsi memperbaiki tekstur permukaan, warna kulit bibir, serta memberikan efek peningkatan volume ringan. Indikasi tindakan ini meliputi kerusakan akibat sinar matahari (*photodamage*), hiperpigmentasi bibir, tekstur kasar, dan kerutan halus. Bahan yang umum digunakan antara lain asam mandelat, asam laktat, dan *glycolic acid*, karena efektif untuk pencerahan dan peremajaan kulit bibir. Sementara itu, asam fenol sebagai *deep peel* memiliki potensi lebih kuat dan juga digunakan untuk efek *lip enhancement*. Keunggulan *chemical peeling* bibir dibanding *filler* adalah efek antipenuaan tambahan, yaitu rejuvenasi epidermis, perbaikan kerutan bibir, serta pengurangan kelainan pigmentasi akibat paparan sinar ultraviolet.¹⁵ Kombinasi *glycolic acid* 30%, *salicylic acid* 14%, dan *phytic acid* 5% dalam prosedur *chemical peeling* ini memberikan hasil yang baik pada pasien dengan *photoaging* derajat sedang dan tipe kulit *Fitzpatrick* III, yang merupakan karakteristik umum pada populasi Asia. Kombinasi ini memiliki keunggulan sinergistik: *glycolic acid* bekerja sebagai agen *Alpha Hydroxy Acid* (AHA) dengan kemampuan eksfoliatif dan stimulasi kolagen dermal; *salicylic acid* sebagai *Beta Hydroxy Acid* (BHA) berperan dalam penetrasi sebum dan efek anti-inflamasi; sedangkan *phytic acid* memberikan efek antioksidan sekaligus mencerahkan kulit melalui inhibisi tirosinase. Pasien ini dengan kulit tipe III, yang memiliki kecenderungan lebih tinggi terhadap hiperpigmentasi paska inflamasi dibandingkan kulit Kaukasoid, pemilihan kombinasi bahan ini menjadi penting karena profil keamanannya relatif tinggi dan risiko iritasi atau depigmentasi minimal. Konsentrasi *peeling* yang digunakan tergolong medium dan mampu memberikan efek rejuvenasi tanpa menimbulkan *downtime* yang berarti.

Secara klinis, kombinasi *chemical peeling* ini memperlihatkan penurunan TEWL, peningkatan SC, sebum berkurang serta

perbaikan tekstur dan kedalaman kerutan, menunjukkan perbaikan integritas barrier kulit serta stimulasi regenerasi *dermoepidermal junction*. Dengan demikian, *chemical peeling* kombinasi ini dapat dipertimbangkan sebagai pilihan efektif dan aman untuk rejuvenasi area periorbital dan perioral pada pasien Asia, khususnya dengan tipe kulit *Fitzpatrick* III yang cenderung lebih sensitif terhadap prosedur *peeling* konvensional.

Berbagai terapi topikal dapat digunakan tunggal atau dikombinasikan dengan prosedur lain untuk memperlambat penuaan di area periorbital. Tabir surya merupakan komponen utama dalam mencegah penuaan akibat paparan radiasi UV. Produk yang ideal harus memberikan perlindungan spektrum luas terhadap sinar UVA dan UVB. Karena radiasi UV menghasilkan radikal bebas yang dapat merusak protein, *Deoxyribonucleic Acid* (DNA) dan membran sel, penggunaan antioksidan topikal membantu menetralkan efek tersebut.¹²

Niacinamide (vitamin B3) terbukti mengurangi hiperpigmentasi dan garis halus serta memperbaiki tekstur kulit. Sementara itu, vitamin C dan E menekan pembentukan sel kulit yang rusak akibat sinar matahari dan bekerja sinergis ketika digunakan bersamaan. Selain itu, retinoid atau senyawa turunan vitamin A dapat meningkatkan sintesis kolagen, menghambat degradasinya, dan memperhalus kulit. Namun, *retinoid acid* topikal dengan potensi tinggi dapat menyebabkan iritasi kulit sehingga penggunaannya harus disertai perlindungan terhadap sinar matahari/tabir surya.¹²

IV. KESIMPULAN

Tindakan *chemical peeling* dengan kombinasi (30% *glycolic acid*, 14% *salicylic acid*, 5% *phytic acid*) terbukti memberikan hasil yang signifikan dalam memperbaiki tampilan kulit pada area periorbital dan perioral pada pasien dengan *photoaging* derajat sedang. Setelah

serangkaian perawatan, pasien menunjukkan peningkatan kelembaban kulit, TEWL, SC serta perbaikan tekstur dan kedalaman kerutan tanpa muncul efek samping.

Pendekatan noninvasif ini efektif dan aman sebagai alternatif terapi rejuvenasi wajah, terutama bagi pasien yang menghindari prosedur bedah. *Chemical peeling* tidak hanya memberikan efek pengurangan kerutan, tetapi juga memperbaiki kualitas kulit melalui stimulasi regenerasi kolagen dermal.

Dengan demikian, penggunaan kombinasi bahan *peeling* yang tepat dapat menjadi bagian penting dari terapi peremajaan kulit komprehensif, khususnya untuk menangani kerutan superfisial di area wajah yang sensitif seperti sekitar mata dan bibir.

DAFTAR PUSTAKA

- [1].Zhang S, Duan E. Fighting against skin aging: the way from bench to bedside. *Cell Transplant*, 27(5): 729-738 (2018).
- [2].Li K, Meng F, Li YR, et al. Application of nonsurgical modalities in improving facial aging. *Int J Dent*. (2022).
- [3].Michaud T, Gassia V, Belhaouari L. Facial dynamics and emotional expressions in facial aging treatments. *J Cosmet Dermatol*, 14(1):9-21 (2015).
- [4].Neimkin MG, Holds JB. Evaluation of eyelid function and aesthetics. *Facial Plast Surg Clin North Am*, 24(2):97-106 (2016).
- [5].Hess U, Adams RB Jr, Simard A, Stevenson MT, Kleck RE. Smiling and sad wrinkles: age-related changes in the face and the perception of emotions and intentions. *J Exp Soc Psychol*, 48:1377-1380 (2012).
- [6].Sieber DA, Kenkel JM. Noninvasive methods for lower facial rejuvenation. *Clin Plast Surg*, 45(4):571-584 (2018).
- [7].Ahmed NA, Mohammed SS, Fatani MI. Treatment of periorbital dark circles: Comparative study of carboxy therapy vs chemical peeling vs mesotherapy. *J Cosmet Dermatol*, 18:169-75 (2019).
- [8].Costa IMC, Peres AS, Costa MC, Figueira RBF. Is there still a place for deep chemical peels in the treatment of perioral wrinkles?. *Journal of Cosmetic Dermatology*, (2020).
- [9].Kerns ML, Chien AL, Kang S. Skin Aging. In: Kang S, Amagai M, Bruckner AL, Enk AH, Margolis DJ, McMichael AJ, Orringer JS. eds. *Fitzpatrick's Dermatology*, 9e. McGraw Hill, 1778-88 (2019).
- [10].Knaggs H, LepHart ED. Enhancing skin anti-aging through healthy lifestyle factors. *Cosmetics*, 10: 142 (2023).
- [11].Yenny SW, Julia DS, Lestari AF, Hazmi A. A clinical and novel dermoscopic investigation of combined peels as a hand aging treatment. *J Cosmet Dermatol*, 23:3598-3607 (2024).
- [12].Russel SM, Clark JM. Periorbital rejuvenation in the clinic: A state-of-the-art review. *World J Otorhinolaryngol Head Neck Surg*, 9:242-248 (2023).
- [13].Dayal S, Sangal B, Sahu P. Ferulic acid 12% peel: An innovative peel for constitutional type of periorbital melanosis-comparing clinical efficacy and safety with 20% glycolic peel and 15% lactic peel. *J Cosmet Dermatol*, 19:2342-8 (2020).
- [14].Ahmed G, Mishra DK. Clinical efficacy and safety of 20% glycolic acid versus 30% lactic acid peel in constitutional type of periorbital melanosis: A comparative study. *Int J Res Dermatol*, 5:546-53 (2019).
- [15].Wambier CG, Neitzke IC, Lee KC, Soon SL, Rullan PP, Landau M, et al. Augmentation and eversion of lips without injections: The lip peel. *J Am Acad Dermatol*, 80(5):119-120 (2019).